

# Изучение эффектов магния оротата на модели первично-генерализованных судорог у крыс

Калачёва А.Г., Богачёва Т.Е., Громова О.А., Гришина Т.Р., Демидов В.И.

Федеральное государственное бюджетное образовательное учреждение высшего образования  
«Ивановская государственная медицинская академия»  
Министерства здравоохранения Российской Федерации, г. Иваново

**Резюме.** Исследовано действие магния оротата на модели первично-генерализованных судорог в эксперименте. Курсовое введение магния оротата (препарат Магнерот) в дозе 0,06 г/кг массы тела уменьшает тяжесть и длительность судорог, вызванных тиосемикарбазидом, увеличивает выживаемость животных, оказывает нейропротективный эффект, влияя на различные морфологические структуры. Препарат Магнерот – донатор магния, восполняющий в организме дефицит, вызванный конвульсантом.

**Ключевые слова:** магния оротат, судороги, нейропротекция

## The study of the effects of magnesium orotate on the model of primary generalized convulsions in rats

Kalacheva A.G., Bogacheva T.E., Gromova O.A., Grishina T.R., Demidov V.I.

Federal State Budgetary Educational Institution of Higher Education «Ivanovo State Medical Academy»  
of the Ministry of Healthcare of the Russian Federation

**Resume.** The effect of magnesium orotate on the model of primary generalized convulsions in the experiment was studied. The course of administration of magnesium orotate (preparation Magnerot) at a dose of 0,06 g / kg of weight reduces the severity and duration of seizures caused by thiosemicarbazide, increases the survival of animals, has a neuroprotective effect, affecting various morphological structures. The drug Magnerot – the donor of magnesium, replenishing in the body the deficit caused by the convulsant.

**Keywords:** magnesium orotate, convulsions, neuroprotection

Автор, ответственный за переписку:

Калачёва Алла Геннадьевна – к.м.н, доцент кафедры фармакологии ФГБОУ ВО ИвГМА Минздрава России; 153012, г. Иваново, пр. Шереметевский, д. 8; тел. +7 (4932) 41-65-25; e-mail: alla\_kalacheva@mail.ru

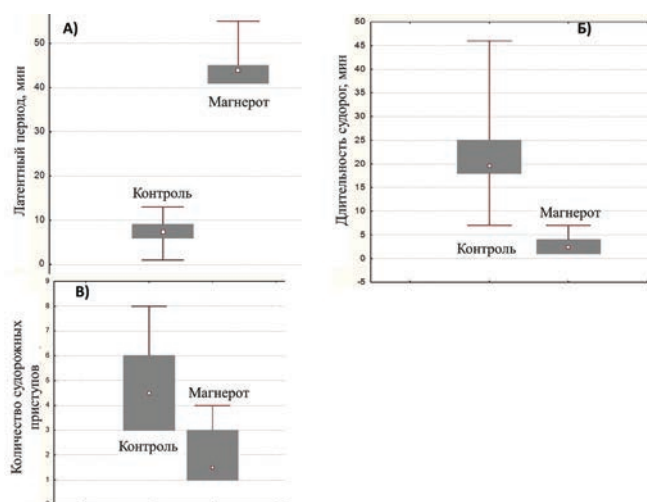
Магний является эссенциальным элементом, который участвует в биохимических и физиологических реакциях, протекающих во всём организме и, в первую очередь, в контроле активности нервной системы, нервно-мышечной передаче, в энергетическом и электролитном обмене. Магний входит в состав важнейших нейроактивных ферментов, в частности, глутаминсинтетазы, участвующей в регуляции процессов возбуждения–торможения в коре [1–3]. При дефиците ионов магния электрическая возбудимость клеток повышается. В клиническо-экспериментальных исследованиях отмечено снижение внутриклеточной концентрации магния в нейронах при психических и неврологических нарушениях, в том числе, эпилепсии. Оротовая кислота имеет выраженный трофический эффект для синтеза белков. Поэтому актуальным является изучение возможного потенцирования эффекта противосудорожных средств препаратами магния и оротовой кислоты [4–6].

Целью настоящего исследования являлось изучение влияния магния оротата на выраженность и тяжесть течения первично-генерализованных судорог и оценка его нейропротективного действия.

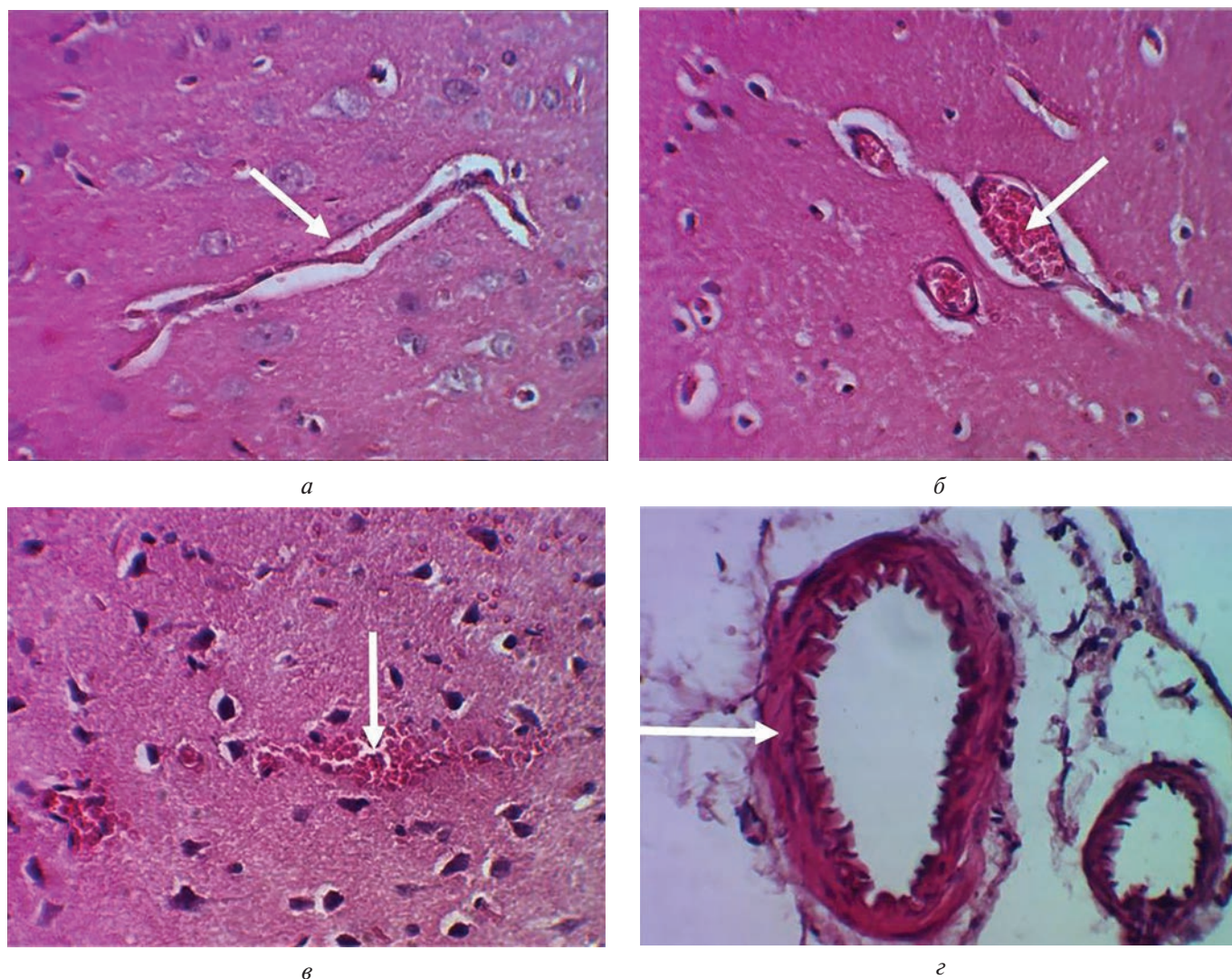
## Материалы и методы

Исследование проведено на 30 белых крысах-самцах массой 200 г. Животные были разделены на 3 группы:

первая группа ( $n = 10$ ) – контроль-интактный; вторая группа ( $n = 10$ ) – контроль с воспроизведением первично-генерализованных судорог; третья ( $n = 10$ ) группа животных получали препарат Магнерот, содержащий магния оротат, в дозе 0,06 г/кг массы внутривенно в течение 18 дней. Для определения противосудорож-



**Рис. 1.** Латентный период до судорожных приступов (А), продолжительность (Б) и количество судорожных приступов (В) в группе контроля и при приёме магния оротата



**Рис. 2.** Исследование гистологии сосудов контрольной группы с моделью судорог (группа 2):  
*a* — Агрегация эритроцитов, перикапиллярный отёк серого вещества коры переднего мозга. Окраска гематоксилином и эозином. Увеличение  $\times 480$ ; *б* — Полнокровие и дилатация венул. Выраженный периваскулярный и перичеселлюлярный отёк нервной ткани. Окраска гематоксилином и эозином. Увеличение  $\times 480$ ; *в* — Мелкоочаговые диапетезные кровоизлияния в пирамидном слое коры больших полушарий. Окраска гематоксилином и эозином. Увеличение  $\times 480$ ; *z* — Спастическое состояние пиальной артерии. Окраска гематоксилином и эозином. Увеличение  $\times 480$

ных свойств веществ воспроизводят экспериментальные модели первично-генерализованной эпилепсии, включающие судороги, вызванные электрическим и химическим воздействием [2]. В экспериментальных группах была воспроизведена модель судорог введением внутривенно тиосемикарбазида в дозе 28 мг/кг. При этом во всех группах регистрировалось латентное время до первого судорожного приступа, количество, характер судорог (вздрагивание, манежный бег, клонические судороги, тонико-клонические судороги с боковым положением, тоническая экстензия, тоническая экстензия, заканчивающаяся гибелью), и летальность в течение 90 мин. Кровь получали после одномоментной декапитации. Определение содержания магния в плазме крови и эритроцитах экспериментальных животных на 18-й день исследования проводилось с помощью стандартных наборов «Ольвекс». Проводилось патогистологическое исследование секционного материала

(головного мозга). Статистическая обработка данных производилась с помощью программа «Statistica 6.0».

### Результаты и обсуждение

Результаты проведённого исследования показали, что курсовое введение магния оротата в указанной дозе на модели тиосемикарбазидовых судорог достоверно увеличило латентный период до начала судорог ( $p = 0,006$ ), снизило тяжесть судорожных приступов (по признакам «манежный бег» и «тоническая экстензия») ( $p = 0,005$ ), уменьшило длительность судорог ( $p = 0,005$ ) и количество судорожных приступов ( $p = 0,018$ ) (рис. 1). Летальность животных в третьей группе была существенно ниже и составила 83 %, тогда как в контрольной (вторая группа) — все животные погибли (100 %).

Курсовое введение магния оротата достоверно увеличило содержание магния в плазме крови по срав-



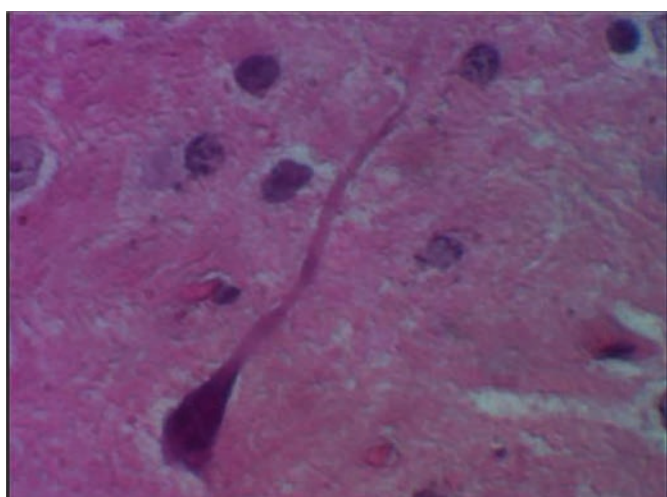
нению с интактными животными и группой с воспроизведением модели тиосемикарбазидовых судорог. Однократное введение конвульсанта тиосемикарбазида в максимальной дозе привело к значимому снижению уровня магния в эритроцитах. Курсовое введение магния оротата сохранило уровень магния в эритроцитах на таком же уровне. Увеличение дозы препарата магния и длительности его введения способно восполнять истощённое депо, что требует дальнейшего исследования.

Было проведено сравнительное гистологическое исследование образцов контрольной группы с моделью судорог (2-я группа) и группы с моделью судорог и приёмом магния оротата (3-я группа). В контрольной группе во всех наблюдениях выявлено выраженное нарушение кровообращения на уровне микроциркуляторного русла, равномерно проявляющееся в сером и белом веществе полушарий переднего мозга. В капиллярах явления гемостаза характеризовались агрегацией эритроцитов с выраженным периваскулярным отёком нервной ткани (рис. 2, а). Полнокровие венул сопровождалось дилатацией их просвета (рис. 2, б). В коре

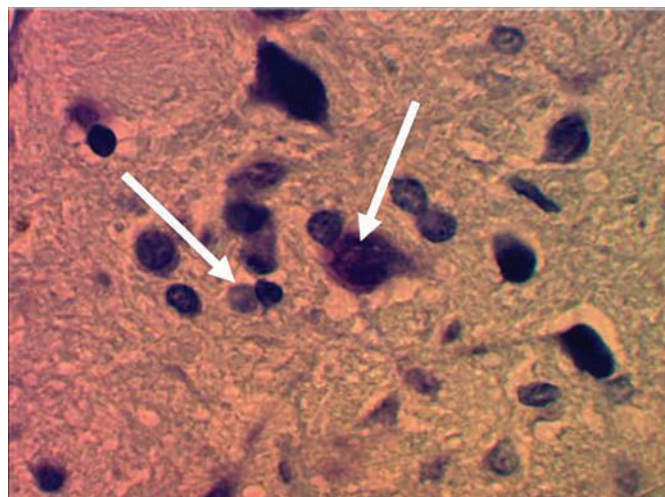
полушарий у 2 крыс (№ 2, 5) выявлены мелкоочаговые периваскулярные кровоизлияния (рис. 2, в). В интрацеребральных артериях и артериях мягкой мозговой оболочки отмечены признаки стойкого спазма с перпендикулярной ориентацией эндотелиальных клеток и формированием интимальных подушечек (рис. 2, г).

В контрольной группе также отмечены выраженные повреждения нейроцитов. Ишемические повреждения нейроцитов коры и подкорковых ядер выражались в исчезновении грануляций Нисля, гомогенизации цитоплазмы с исчезновением контуров ядра, набуханием аксона (рис. 3, а). Наблюдалась гибель нейроцитов пирамидного слоя коры, сопровождавшаяся уменьшением объёма клеток, гиперхромией цитоплазмы, размытием границ ядра, нейрофагической реакцией (рис. 3, б). Импрегнация серебром зон головного мозга, содержащих проводящие пути, показала неравномерную окраску и нечёткость контуров нервных волокон, а также очаговую пролиферацию микроглиальных элементов (рис. 3, в).

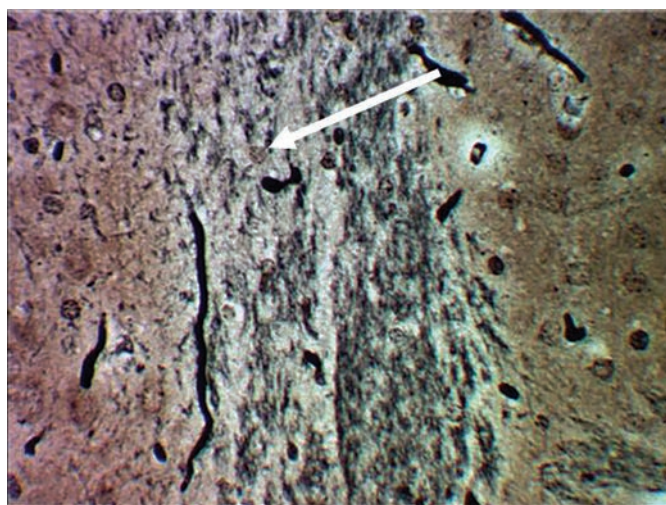
Гистологический анализ образцов 3-й группы показал, что расстройства кровообращения при приёме



а



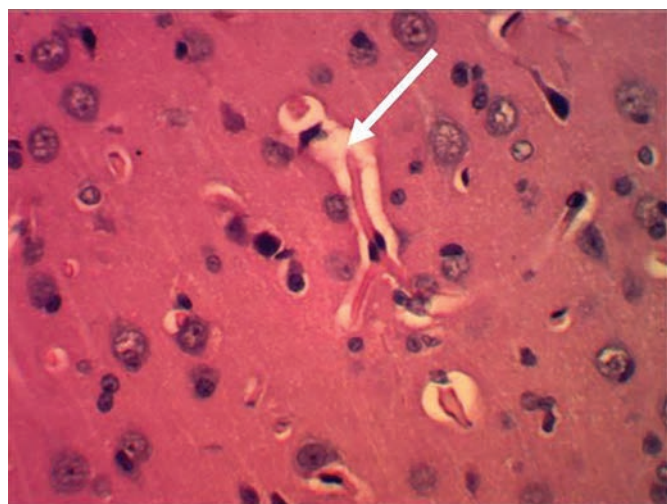
б



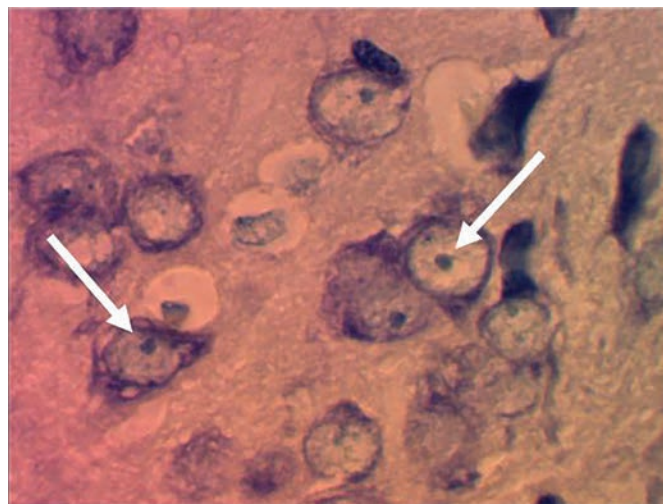
в

**Рис. 3.** Нейрогистология контрольной группы с моделью судорог (группа 2):

а — Пирамидная нервная клетка коры с гомогенизированной цитоплазмой и набухшим аксоном. Окраска гематоксилином и эозином. Увеличение  $\times 1200$ ; б — Некроз нейроцита с явлениями нейрофагии. Преобладание тёмных форм повреждённых нейронов. Окраска толуидиновым синим по Нислю. Увеличение  $\times 1200$ ; в — Комиссуральные волокна коры головного мозга имеют размытые контуры с участками демиелинизации. Импрегнация серебром. Увеличение  $\times 480$



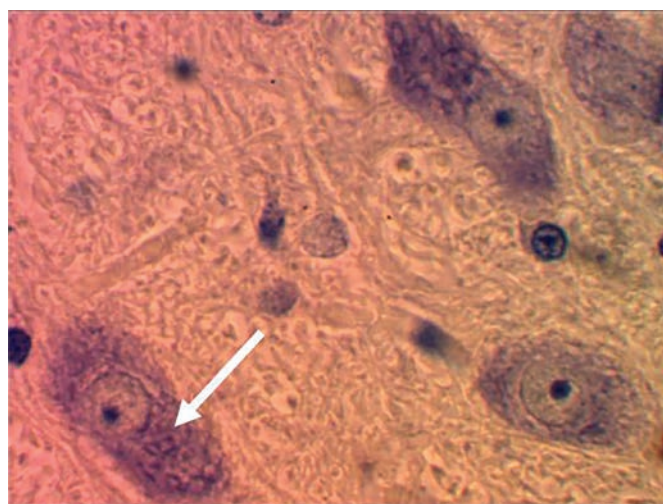
а



б

**Рис. 4.** Гистология нервной ткани в модели судорог с терапией оротатом магния:

а — Гемостаз, отёк нервной ткани. Окраска гематоксилином и эозином. Увеличение  $\times 480$ ; б — В цитоплазме нейроцитов равномерно распределены мелкие глыбки Ниссля. Окраска толуидиновым синим по Нислю. Увеличение  $\times 1200$ ; в — Проплиферация олигодендроглиоцитов. Окраска толуидиновым синим по Нислю. Увеличение  $\times 1200$



в

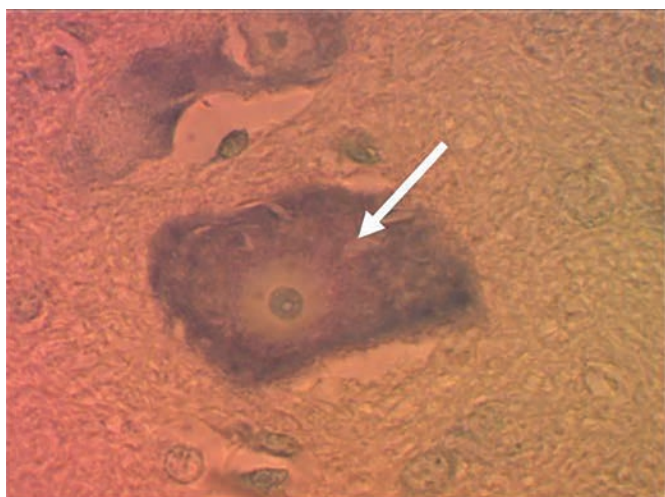
магния оротата характеризовались гемостазом в капиллярах, умеренно выраженным перикапиллярным и перичеллюлярным отёком нервной ткани коры и белого вещества переднего мозга (рис. 4, а), а также только в 2 наблюдениях из 16 выявлены мелкоочаговые кровоизлияния в стволе головного мозга. Спастическое состояние интрацеребральных и пиальных артерий зарегистрированы лишь в одном наблюдении. Значительная часть нейроцитов коры и подкорковых ядер на светооптическом уровне не имела структурных повреждений (рис. 4, б). В большинстве наблюдений отмечена выраженная реакция макроглиальных элементов, которая характеризовалась гипертрофией дренажных олигодендроглиоцитов, очаговой пролиферацией астроцитов (рис. 4, в). Выявленная реакция макроглиальных элементов (пролиферация астроцитов, гипертрофия олигодендроглиоцитов) при использовании препарата Магнерот возможно связана с анаболическим эффектом оротовой кислоты.

При приёме магния оротата отмечают менее выраженные повреждения нейроцитов и проводящих


нервных путей, чем в контрольной группе. В цитоплазме отдельных нейроцитов выявлен очаговый и тотальный лизис глыбок Ниссля при сохранении ядра (рис. 5, а), что позволяет рассматривать такие клетки, как «светлые» формы повреждения нейроцитов. Импрегнация серебром проводящих путей головного мозга в большинстве наблюдений показала сохранность миелиновых оболочек нервных волокон, которые имели чёткие контуры (рис. 5, б). Лишь в 2 наблюдениях из 16 выявлены мелкие фокусы демиелинизации комиссуральных и ассоциативных волокон. Таким образом, имеются отличительные особенности в характере повреждения нейроцитов, выражающихся преобладанием «светлых» форм у крыс, получавших Магнерот. Такие изменения нейроцитов принято считать обратимыми, в отличие от преимущественного формирования «тёмных» нейроцитов в коре головного мозга крыс контрольной группы.

Морфометрический анализ показал, что в 3-й группе количество повреждённых нервных клеток коры составило 34,2 %, в сравнении с 2-й группой, где количество повреждённых клеток было на уровне





а



б

**Рис. 5.** Состояние нейроцитов при приёме магния оротата:

а — Хроматолиз нейроцита. Окраска толуидиновым синим по Нисслю. Увеличение  $\times 1200$ ; б — Чёткие контрастированные контуры комиссуральных волокон коры головного мозга. Импрегнация серебром. Увеличение  $\times 480$

49,8 % при достоверных морфологических признаках необратимой гибели нейроцитов. Можно предположить, что использование препарата Магнерот в качестве превентивной терапии в третьей группе оказало хороший нейропротективный эффект на клетки коры головного мозга в условиях «стресса» (ишемии), вызванной судорогами, что подтверждено сохранностью органелл цитоплазмы нейроцитов.

Таким образом, курсовое введение магния оротата (препарат Магнерот) уменьшает тяжесть и длительность

судорог, вызванных тиосемикарбазидом, увеличивает выживаемость животных. Препарат Магнерот — донатор магния, восполняющий в организме дефицит, вызванный конвульсантом. Препарат магния оказывает нейропротективный эффект на клетки коры головного мозга в условиях ишемии, вызванной судорогами, влияя на различные морфологические структуры.

### Литература

1. Громова О.А. Магний и пиридоксин: основы знаний. Москва, ПротоТип, 2006; 234.
2. Руководство по экспериментальному (доклиническому) изучению новых лекарственных веществ / Под ред. Р.У.Хабриева. 2005; 281–289.
3. Селянина Н.В. Мозговой нейротрофический фактор как прогностический критерий развития когнитивных нарушений у больных острой черепно-мозговой травмой. Медицинский альманах. 2013; 1: 127–129.

4. Селянина Н.В., Каракулова Ю.В. Активация репаративных процессов в остром периоде черепно-мозговой травмы под влиянием нейротрофической терапии. Журнал неврологии и психиатрии им. С.С. Корсакова. 2012; 112 (5): 46–49.

5. Торшин И.Ю., Громова О.А. Экспертный анализ данных в молекулярной фармакологии. М.: МЦНМО; 2012; 684.

6. Торшин И.Ю., Громова О.А., Калачева А.Г., Ощепкова Е.В., Мартынов А.И. Метаанализ клинических исследований воздействия оротата магния на сердечно-сосудистую систему. Терапевтический архив, 2015; 87: 6: 88–97.